

Discopathies actives

RÉSUMÉ | SUMMARY

Les discopathies actives constituent une entité radioclinique aujourd'hui bien démembrée par l'IRM.

Il existe une corrélation entre la symptomatologie caractéristique de ces discopathies, surtout lors de la phase inflammatoire (Modic I), et l'imagerie.

Les classifications de Pfirmann et de Modic rendent compte des différents stades de l'involution discale. Ainsi caractérisées, ces discopathies actives sont plus efficacement prises en charge.

Active's discopathies constitute a radioclinical entity today cut up well by the MRI.

There is a correlation between the characteristic symptomatology of these discopathies, especially during the inflammatory phase (Modic I), and the imaging.

The Pfirmann and Modic classifications report various stages of the degenerative disc disease. So characterized, this active discopathies are more effectively taken care.

MOTS CLÉS | KEYWORDS

▶ Discopathies ▶ IRM ▶ Lombalgies ▶ Modic ▶ Pfirmann

▶ Discopathy ▶ MRI ▶ Low back pain ▶ Modic ▶ Pfirmann

La sensibilité des radiographies dans les rachialgies est importante de 60 à 95 % selon les auteurs [1]. La spécificité est faible. Dans environ 40 % des cas, les radiographies sont normales, malgré une symptomatologie cohérente et très évocatrice. 40 % des discopathies radiologiques sont asymptomatiques.

L'IRM dans ces tableaux cliniques a permis de mettre en évidence des anomalies discales infra-radiologiques. Les classifications de ces anomalies permettent d'avoir une description « précise » et un langage commun dans l'appréciation des lombalgies d'origine discale. L'établissement d'un diagnostic ainsi étayé par l'imagerie permet une prise en charge adaptée par une meilleure explication de certains tableaux cliniques mal connus.

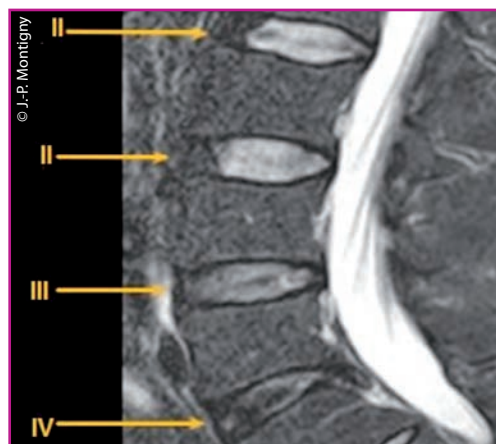
CLASSIFICATIONS

Nous décrivons deux classifications des lésions du joint intervertébral sur l'IRM :

- l'une, exclusivement discale : **la classification de Pfirmann** ;
- l'autre descriptive de l'os sous-chondral des plateaux vertébraux adjacents à la discopathie : **la classification de Modic**.

Classification de Pfirmann [2] : 5 stades (fig. 1)

- **Stade I** : disque intervertébral homogène, blanc. Nette distinction nucleus/annulus. Hypersignal T2 ; hauteur discale conservée.
- **Stade II** : disque intervertébral hétérogène, ligne centrale grisée floue. Nette distinction annulus/nucleus. Hypersignal T2 ; hauteur discale conservée.
- **Stade III** : disque intervertébral hétérogène, grisé clair. Annulus/nucleus flou. Signal T2 intermédiaire ; hauteur discale conservée.



▶ Figure 1

Classification de Pfirmann [2]

Dr Jean-Pierre MONTIGNY

Service de médecine physique et réadaptation
Hôpital Foch
Suresnes (92)

Dr Philippe PENCALET

Neurochirurgien
IAL Nolle
Paris

Xavier DUFOUR

Kinésithérapeute
Ostéopathe
IFMK
Institut de thérapie manuelle de Paris

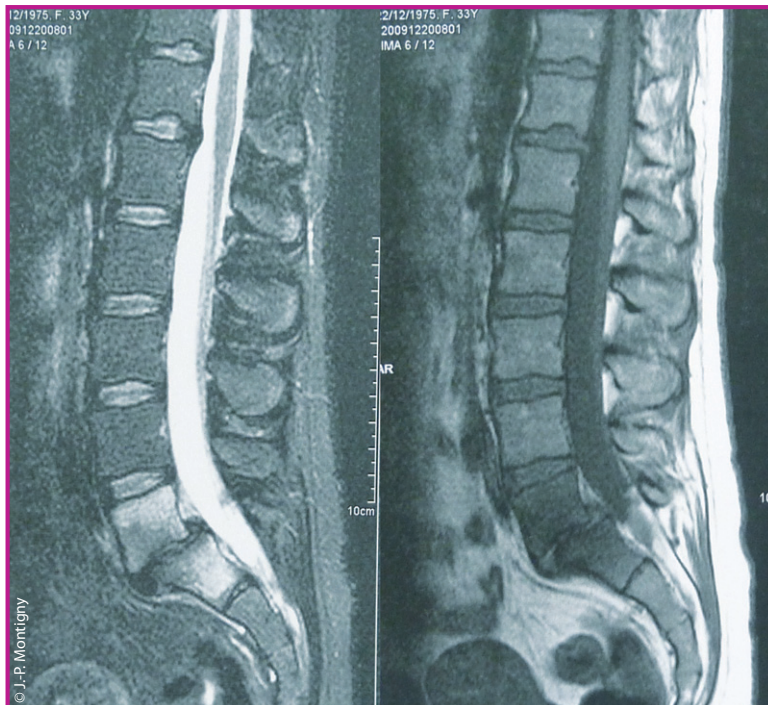
Les auteurs déclarent ne pas avoir un intérêt avec un organisme privé industriel ou commercial en relation avec le sujet présenté

- **Stade IV** : disque intervertébral hétérogène, grisé foncé. Annulus/nucleus indistinct. Hyposignal T2 ou T2 intermédiaire ; hauteur discale conservée.
- **Stade V** : disque intervertébral homogène, noir. Annulus/nucleus indistinct. Hyposignal T2 ; pincement discal.

■ Classification de Modic [3, 4] : 3 stades (fig. 2)

- **Modic 1 (inflammatoire)** : hypersignal T2 ou STIR et hyposignal T1 de l'os sous-chondral du plateau vertébral. Il correspond à une fissuration du cartilage, à une augmentation de la vascularisation locale et à un œdème sous chondral. Il est retrouvé chez 5 à 20 % des lombalgiques chroniques.
- **Modic 2 (graisseux)** : hypersignal T1 et T2 et hyposignal STIR de l'os sous-chondral du plateau vertébral.
- **Modic 3 (scléreux)** : hyposignal T1 et T2 de l'os sous-chondral du plateau vertébral.

On décrit un Modic intermédiaire : hypersignal T1 et T2 et hypersignal STIR de l'os sous-chondral du plateau vertébral.



► Figure 2

Classification de Modic [3, 4]

La prévalence des anomalies décrites par Modic varie de 19 à 59 %. Les types 1 et 2 sont les plus fréquents. On observe 80 % des Modics en L4-L5 et L5-S1.

SIGNES CLINIQUES

À la phase initiale, avant l'apparition des lésions des plateaux, la symptomatologie des lombalgies discales est essentiellement mécanique. Les douleurs sont majorées par les activités plus ou moins intenses ou prolongées ou répétitives, ainsi que par les postures en amplitudes extrêmes. Il s'y associe parfois des douleurs projetées ou radiculaires.

Lorsque survient l'atteinte inflammatoire des plateaux vertébraux (Modic I), le tableau se complète de signes spécifiques : les douleurs sont intenses lors des redémarrages après une position assise ou couchée prolongée, elles sont atténuées par le dérouillage. Elles sont insomniantes provoquant le réveil en deuxième partie de nuit, d'intensité croissante, elles imposent le lever et la déambulation. L'évolution se fait sur 3 à 5 ans, avec une progression successive d'un stade à l'autre.

TRAITEMENTS

■ Traitements médicamenteux

Les anti-inflammatoires sont peu efficaces sur le fond douloureux. Les antalgiques de niveau un ou deux peuvent atténuer les douleurs.

■ Repos

Jamais de repos complet, ce qui serait contradictoire avec les effets bénéfiques de sollicitations « raisonnables ». Le repos doit être relatif, et il faut éviter les sollicitations à risque, contraignantes pour le rachis. Une mise au repos locale du secteur rachidien douloureux *via* une contention, peut être proposée.

■ Kinésithérapie

Il faut épargner le rachis lombaire. Pour réaliser cet objectif, la rééducation doit opérer le transfert des contraintes vers le secteur sous-pelvien, et renfor-

cer l'endurance des muscles spinaux et abdominaux (Sorensen, Shirado).

Ces grands principes correspondent au gain de mobilité des muscles sous-pelviens et à la mobilisation des coxo-fémorales.

Le renforcement musculaire doit se faire vers l'endurance des spinaux en particulier. Les tests décrits par Shirado et Sorensen constituent un bon outil d'évaluation clinique. Les techniques de renforcement devront répondre à ces impératifs.

■ Corset

Si les lombalgies sont trop intenses, on propose une contention rigide en première intention. La limitation des mobilités du rachis n'entreteindra pas le climat inflammatoire et permettra d'enclencher le processus de cicatrisation. La durée de port du corset pourra atteindre plusieurs mois.

■ Traitement par infiltration [5-7]

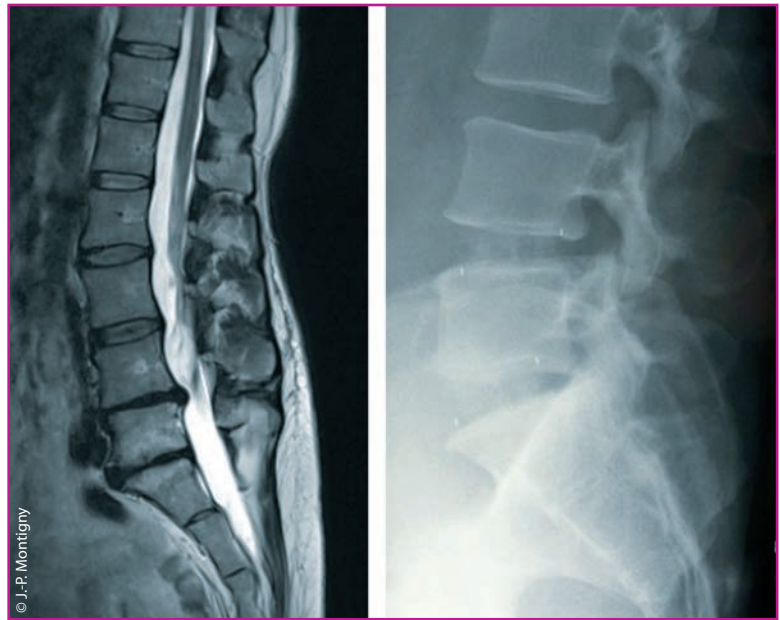
Si la contention s'avère insuffisante, on aura recours à une infiltration intra-discale. Celle-ci sera réalisée sous contrôle scopique, avec un corticoïde de durée de vie courte (acétate de prednisolone). Elle sera associée au port de la contention rigide.

■ Chirurgie (fig. 3)

La meilleure indication de la chirurgie de la lombalgie discogénique est le Modic 1, bien qu'elle puisse souvent être proposée en l'absence d'inflammation des plateaux. Elle n'est réalisée qu'après un traitement conservateur très complet : traitement médical, kinésithérapie et rééducation, infiltrations.

Une étude préalable de l'équilibre sagittal (mesure des paramètres pelviens et rachidiens en particulier l'incidence pelvienne et la lordose lombaire) est indispensable pour comprendre le comportement biomécanique du rachis de chaque patient.

La chirurgie de la lombalgie chronique est idéalement réalisée par voie antérieure, abdominale rétropéritonéale. Elle permet une excision complète du disque dégénéré et pourvoyeur d'inflammation, puis la mise en place d'un implant qui est



► Figure 3

IRM préopératoire et Rx postopératoire ALIF sur 2 niveaux L4-L5 et L5-S1

le plus souvent une cage intersomatique réalisant une arthrodèse avec fusion osseuse.

Plus rarement, il s'agira d'une prothèse discale dont les indications commencent à être précisées (sujet jeune, discopathie monosegmentaire L4-L5, incidence pelvienne non augmentée).

La voie antérieure est la plus logique sur le plan biomécanique en restituant une lordose significative. En épargnant les muscles paravertébraux, elle donne des suites bien plus simples que l'arthrodèse postérieure et réduit les douleurs postopératoires.

La reprise de l'activité professionnelle est plus précoce. Le résultat fonctionnel sur la lombalgie à long terme de la chirurgie par voie antérieure abdominale est excellent

CONCLUSION

La connaissance des anomalies de signal du disque intervertébral et de l'os adjacent a permis de progresser dans le démantèlement des lombalgies.

Il existe une corrélation entre ces anomalies et la symptomatologie dans son type et son inten-

sité. La précision diagnostique qu'apporte cette connaissance conduit à une prise en charge mieux adaptée et donc plus efficace, le médecin physique, le kinésithérapeute et le chirurgien devant travailler en synergie pour apporter la meilleure solution possible au patient. ✕



BIBLIOGRAPHIE

- [1] Van Tulder MW, Assendelft WJ, Koes BW, Bouter LM. Spinal radiographic findings and nonspecific low back pain. A systematic review of observational studies. *Spine* 1997;22:427-34.
- [2] Pfirrmann CW, Metzdorf A, Zanetti M, Hodler H, Boos N. Magnetic resonance classification of lumbar intervertebral disc degeneration. *Spine* 2001;26;17:1873-8.
- [3] Modic MT, Steinberg PM, Ross JS *et al.* Degenerative disk disease: assessment of changes in vertebral body marrow with MR imaging. *Radiology* 1988;166:193-99.
- [4] Modic MT, Masaryk TJ, Ross JS, *et al.* Imaging of degenerative disk disease. *Radiology* 1988;168:177-86.
- [5] Buttermann GR. The effect of spinal steroid injections for degenerative disc disease. *Spine J* 2004;4:495-505.
- [6] Fayad F, Lefebvre-Colau MM, Rannou F *et al.* Relation of inflammatory modic changes to intra discal steroid injection outcomes in chronic low back pain. *Eur Spine J* 2007;16:925-31.
- [7] Beaudreuil J, Dieudé P, Poiraudeau S, Revel M. Lumbalgie et discopathie de type Modic I : un profil de réponse spécifique à la corticothérapie locale. *Revue du Rhumatisme* 2007;Vol. 74;n° 10-11:970.



QUIZ

Réponses page 65

- 1. Toutes les discopathies se voient à la radiographie.**
 A- Vrai
 B- Faux
- 2. Les douleurs inflammatoires sont uniquement présentes la nuit.**
 A- Vrai
 B- Faux
- 3. L'arthrodèse lombaire ne se fait que par voie postérieure.**
 A- Vrai
 B- Faux
- 4. Le port du corset est inutile.**
 A- Vrai
 B- Faux
- 5. La kinésithérapie est uniquement antalgique.**
 A- Vrai
 B- Faux

Le carton de « rendez-vous » spécifique aux kinésithérapeutes



- Ce carton a un double objectif puisqu'il permet de rappeler les rendez-vous aux patients et de leur faire découvrir les champs d'activité des kinésithérapeutes
- Vendu par 1 000 exemplaires **90,00 €** port compris*
- Vendu par 500 exemplaires **55,00 €** port compris*
- Ils peuvent être personnalisés (par 1 000) **117,00 €** port compris* (nous adresser vos coordonnées sous forme de tampon)

www.librairiespek.com



3 rue Lespagnol - 75020 Paris

Tél. : 01 44 83 46 67

SARL de presse au capital de 23 000 € - RCS Paris 302 113 081

Bon de commande à retourner à la SPEK

Je désire recevoir : 1 000 ex. (réf. SPDO20) 500 ex. (réf. SPDO21)
 1 000 ex. personnalisés (réf. IMPRES)

NOM - Prénom
 Adresse
 Code postal Ville
 E-mail
 Tél. Date de naissance/...../..... Année D.E.

Je joins mon règlement

Par chèque (à l'ordre de la SPEK) n°
 Par carte bancaire (Carte bleue, Visa, Eurocard-Mastercard)
 n°
 Cryptogramme visuel (3 chiffres au dos de la carte)
 Date d'expiration/...../.....

Date et signature obligatoires

* Pour les expéditions hors France métropolitaine, nous consulter

Les informations recueillies font l'objet d'un traitement informatique destiné à gérer les abonnements ou commandes à la SPEK. Conformément à la loi « Informatique et Liberté » du 6 janvier 1978, vous bénéficiez d'un droit d'accès et de rectification aux informations vous concernant. Si vous souhaitez exercer ce droit et/ou obtenir des informations vous concernant, veuillez nous adresser un courrier. Vous pouvez également, pour des motifs légitimes, vous opposer au traitement des données vous concernant.